# VON HIPPEL – LINDAU CHOROBA NEZNÁMA ZNÁMA

## NAŠE SKÚSENOSTI

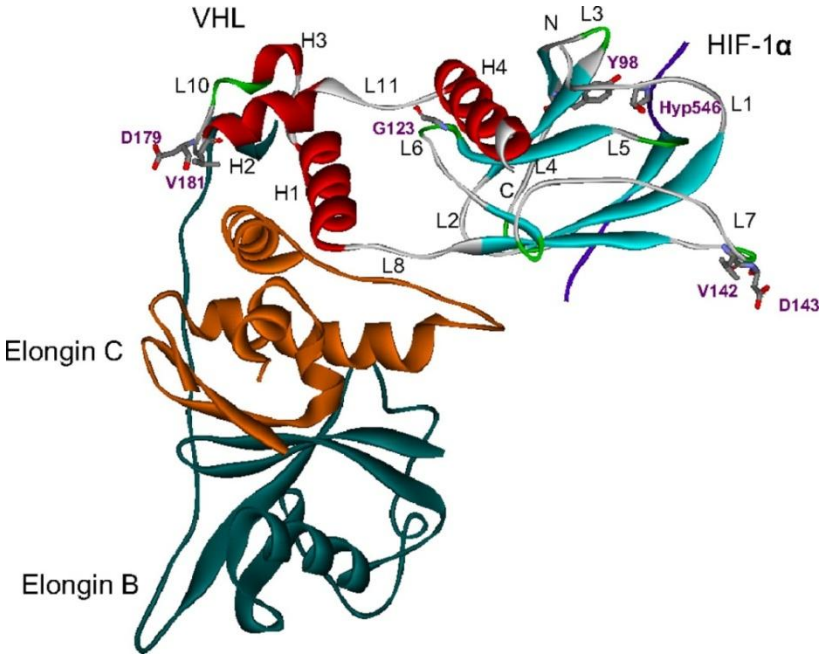


**Helena Púčeková**
**Mária Martinisková**
**Iveta Smatanová**

**BIODIAL s.r.o. Púchov**

**Podbanské, 9.10.2012**

# DEFINÍCIA VON HIPPEL-LINDAU (VHL)

- **VHL je autozomálne dominantné ochorenie prejavujúce sa tvorbou cýst a nádorov v rôznych častiach a štruktúrach tela**

- VHL patrí medzi fakomatózy

- 2 kategórie VHL - s génom pre feochromocytóm
  - bez génu pre feochromocytóm

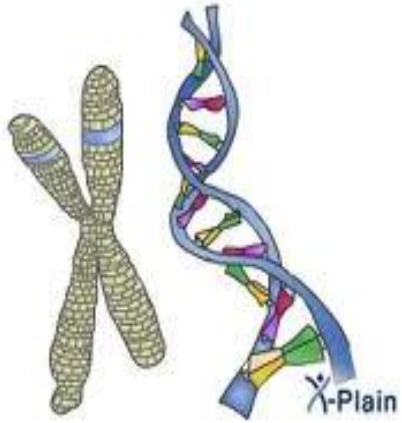


- 20 % prípadov VHL - zmenený gén je výsledkom novej mutácie pri tvorbe reprodukčných buniek (vajíčka alebo spermie) alebo v skorom štádiu vývoja plodu

# GENETICKÝ ZÁKLAD VHL

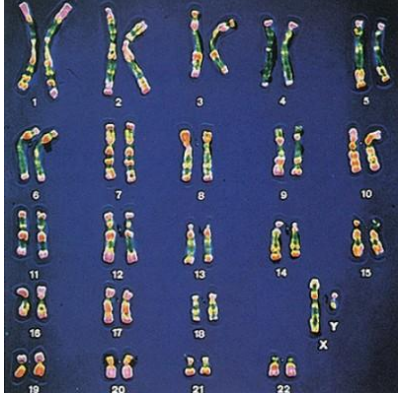

**Genóm človeka** - 23 párov chromozómov (20 - 25000 génov)

- Tretí chromozóm - cca 1600 génov

**<u>Gén supresor (VHL gén)</u> - spojený s VHL chorobou**

- Lokalizácia na krátkom ramienku 3 chromozómu
- Nepoškodený VHL gén bráni vzniku onkologických ochorení
- Chýbanie, poškodenie, alebo mutácia - tvorba nádorov a cýst
- Izolovanie patologického génu v roku 1993

# GENETICKÝ ZÁKLAD VHL

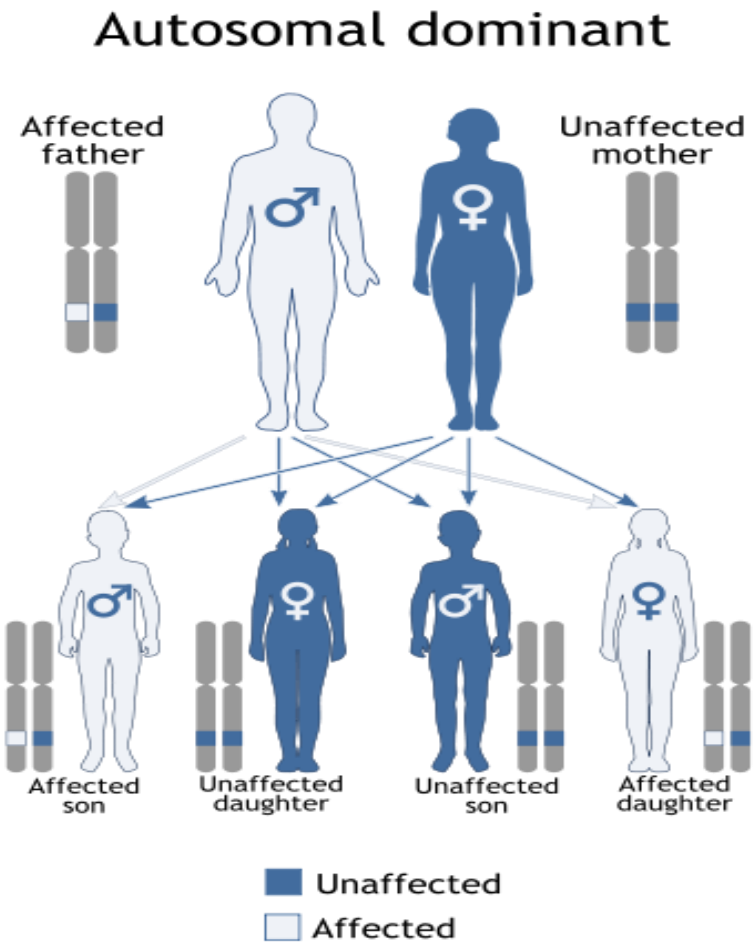

# POHĽAD DO HISTÓRIE



**Na objavení VHL choroby sa zaslúžili**

- Eugen von Hippel (1895)
- Arvid Lindau (1926)

**Moderné dejiny diagnostiky a liečby VHL tvorí rozvoj**

- zobrazovacích techník
- molekulárnej genetiky
- neurochirurgie
- dialyzačnej liečby

**Sledovanie ochorenia v našom regióne**

- Prim. MUDr. Mašek (od r.1985)
- Prim. MUDr.Smatanová (od r. 1993)
- Prim. MUDr. Cisárik, prim. MUDr. Baláž

# EPIDEMIOLOGICKÝ VÝSKYT VHL

**Prevalencia:** 1 z 35000 pôrodov za rok (USA)
1 - 9/100000 (uvádza Maher/2009)
5,9/100000 obyvateľov regiónu Púchov, Ilava

- Nezávislosť na pohlaví
- Vek stanovenia diagnózy: od 0 – 60 (až70) rokov
- Rovnaké postihnutie všetkých rás, etnických skupín

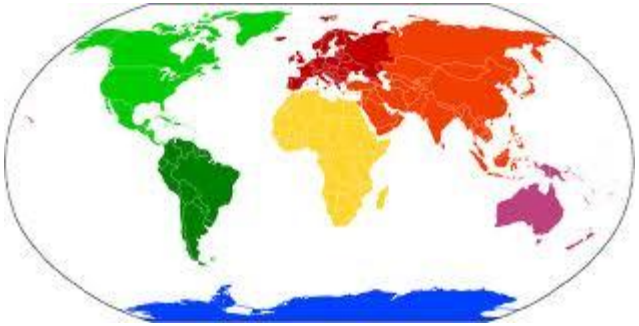

# KEDY MÁ LEKÁR PODOZRENIE NA OCHORENIE?

**Pacient bez pozitívnej rodinnej anamnézy**

- Zhoršenie až strata zraku, hemangioblastóm na sietnici
- Neurologické tumory v mladom veku
- Sonografický nález na obličkách (spojenie tumorov a cýst, obojstranný nález !)
- Feochromocytóm v mladom veku

**Pacient s pozitívnou rodinnou anamnézou**

- Vždy, ak ochorenie nebolo vylúčené genetickým vyšetrením a pacient má prejavy VHL

# DIAGNOSTIKA VHL

- Dôsledná rodinná anamnéza
- Neurologické a očné vyšetrenie
- SONO brucha
- Laboratórne vyšetrenia:
  - FW, KO (anémia, polycystémia)
  - nádorové markery
  - vyšetrenia pri feochromocytóme

  Laboratórne prejavy bývajú zjavné až po rozvinutí sekundárnych prejavov ochorenia vyplývajúcich z orgánového zlyhania.
- CT, MR
- **Genetické vyšetrenie**

# INTERDISCIPLINÁRNA SPOLUPRÁCA

**Celoživotné sledovanie pacienta a jeho liečba tímom lekárov**

- onkogenetik
- neurológ, neurochirurg
- nefrológ
- urológ a gynekológ
- oftalmológ
- endokrinológ
- rádiológ
- pediater
- psychológ...

# KLINICKÝ OBRAZ VHL

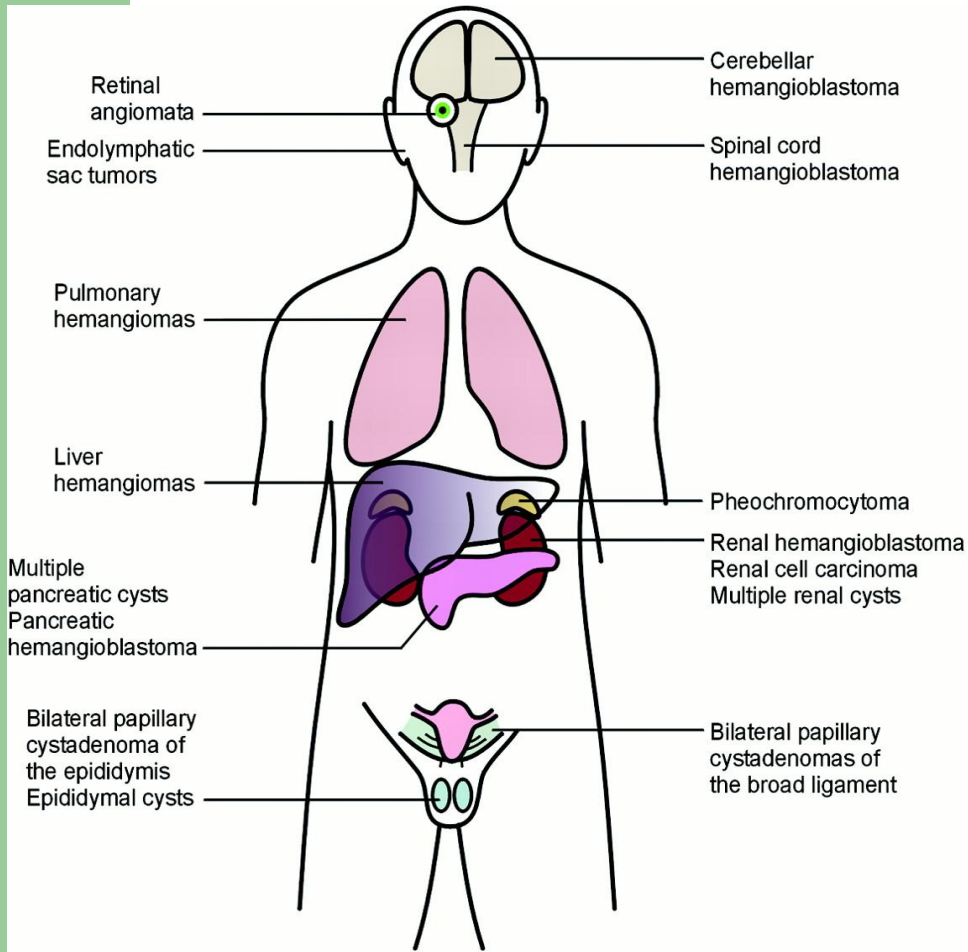


**Klinické prejavy závisia od:**

- Lokalizácie nálezu - postihnutia orgánov (prerastanie, útlak, následné zlyhávanie)
- Onkologickej aktivity (malígne/benígne lézie)

# ORGÁNOVÉ POSTIHNUTIE PRI VHL

## Sietnica oka

**Hemangioblastóm (HBL)** - zhluk prívodných aj odvodných dilatovaných ciev

**Terapia: Parciálny zásah** - fotokoagulácia, kryokoagulácia

**Radikálne riešenie** - enukleácia

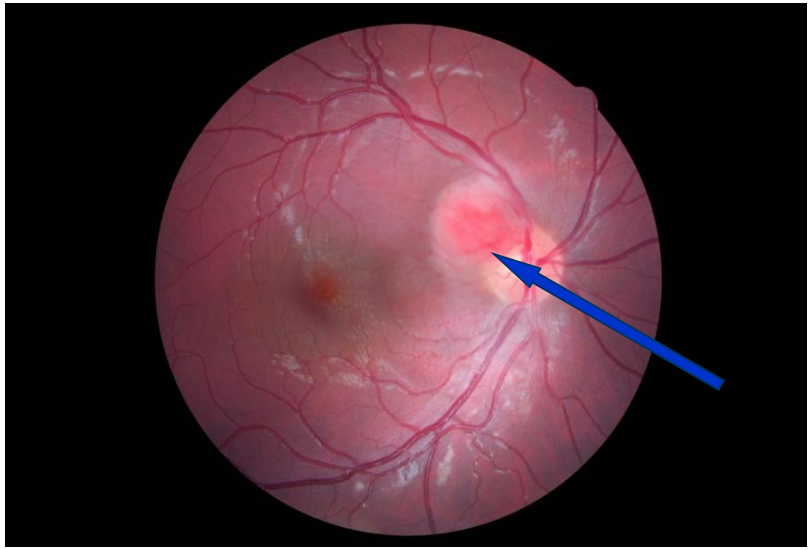

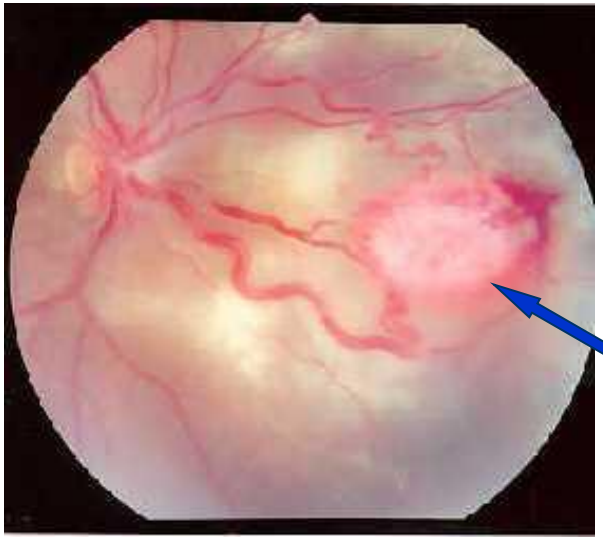

# ORGÁNOVÉ POSTIHNUTIE PRI VHL

## Nervový systém

- Postihnutie mozgu, mozočka, predĺženej miechy a miechy
- Najčastejšie HBL

**Prejavy:**

- Intarakraniálna hypertenzia, poruchy videnia, stability, chôdze...

**Terapia:**

- Chirurgická - mikrochirurgia
  - radikálna (totálna extirpácia)
  - dekompresívna (odľahčovací zákrok, kauterizácia laserom)
- Rádioterapia, gamanôž

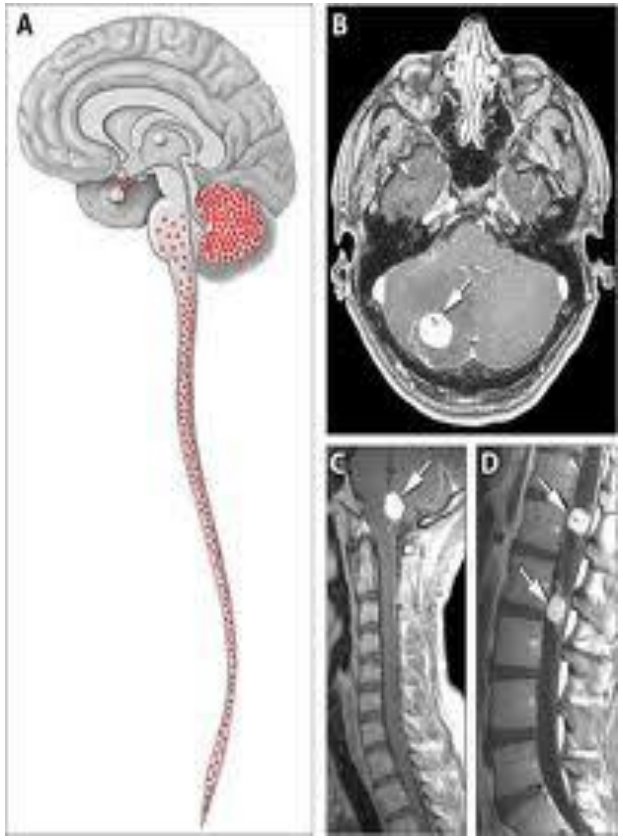

# ORGÁNOVÉ POSTIHNUTIE PRI VHL

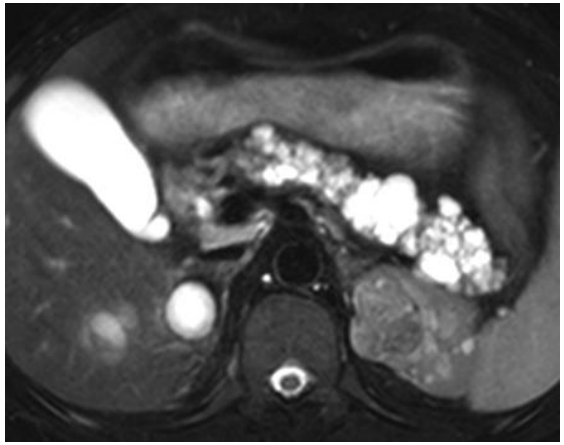

**Pankreas** (okolo 50-ky)

- Cysty, adenómy, adenokarcinómy, neuroendokrinný nádor

**Terapia:** Chirurgická

**Nadobličky**

- Tumory viacpočetné, hormonálne aktívne (feochromocytóm)

**Terapia:** Chirurgická (čo najskôr)

# ORGÁNOVÉ POSTIHNUTIE PRI VHL

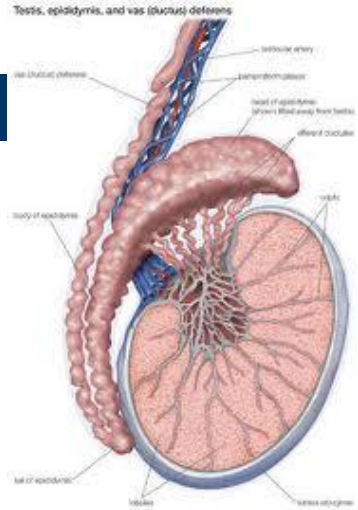


## Pohlavné orgány

- Mužské - cysty, adenómy a adenokarcinómy semenníka a nadsemenníka
- Ženské - cysty vaječníkov a vajcovodov

**Klinicky:** hormonálne poruchy a častá neplodnosť

## Iné orgány

- Pečeň (cysty, karcinómy, metastázy)
- Slezina
- Pľúca
- Močový mechúr
- Koža
- Štítna žľaza (Ca)

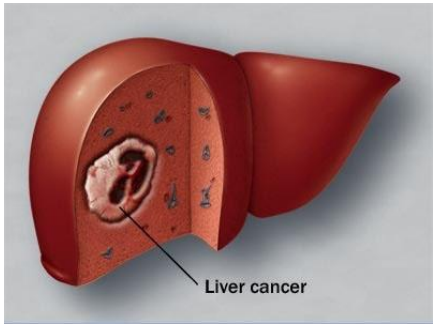

# ORGÁNOVÉ POSTIHNUTIE PRI VHL

## OBLIČKY

**Cysty** (59 - 63%)

Prejavy: bolesti, dyspepsia, polycystémia, ↑ TK, hematúria, pokles Hb, infekcia, dysúria

**Renálny karcinóm** (40%) - hlavná príčina smrti pri VHL

Prejavy: vo včasných štádiách bez príznakov, neskôr bolesť, hematúria, subfebrílie, ↓ hmotnosti, obojstrannosť, multifokálnosť, metastázovanie

**Solídne tumory** (24 - 45%) - adenóm, adenokarcinóm

**Wilmsov tumor** - častý výskyt u detí s VHL

Renálne zlyhanie - strata funkčného tkaniva pri cystách a nádoroch

# ORGÁNOVÉ POSTIHNUTIE PRI VHL

## OBLIČKY

**CT obraz**

**Pitevný nález**

# LIEČBA LÉZIÍ OBLIČIEK

**Parciálny chirurgický zásah (nefrón šetriaci)**

- Odstránenie lézií, zachovanie funkčného tkaniva obličiek (dostatočná úvodná liečba pri renálnom karcinóme)

**Radikálny chirurgický zásah**

- Totálna nefrektómia jednej alebo oboch obličiek
  - pri mnohopočetnosti a bilaterálnosti benígnych lézií
  - pri invazívnom karcinóme obličiek

**Transplantačná taktika**

- Pacient s VHL zaradenie do TS programu už o 2 roky
- Pri bežnom tumore až po úplnom vyliečení po 5 rokoch

# PSYCHIKA PACIENTA S VHL

- Fyzický dopad
- Mentálny dopad
- Psychický dopad
- Sociálny dopad
- Finančný dopad

- Celoživotný onkologický pacient
- Doživotný stres
- Strach
- Pocity viny
- Izolácia
- Rozpad osobnosti
- Odmietanie liečby
- Invalidita

- Individuálny prístup
- Empatia
- Altruizmus
- Zmiernenie bolesti
- Sociálne poradenstvo
- Zmiernenie komplikácií
- Podpora viery a nádeje
- Predĺženie života
- Zlepšenie kvality života

# KDE MÔŽE PACIENT ZÍSKAŤ INFORMÁCIE ?

- Od lekárov, ktorí sa podieľajú na diagnostike a liečbe ochorenia
- Z internetových zdrojov a literatúry
- Od medzinárodné združenia rodín VHL
  - So združením sa kontaktuje cca 14500 ľudí z celého sveta zo 102 krajín na 6 kontinentoch
  - Vydáva príručku o VHL v mnohých jazykoch v tlačenej aj elektronickej forme

# ZÁVER I

- Prognóza VHL závisí na lokalizácii a type lézií
- Trvalé postihnutie - oslepnutie, hluchota, poškodenie mozgu, obličiek (dialyzačná liečba)
- Fatálny koniec
  - neskorá detekcia karcinómov (s metastázami)
  - komplikácie mozgových nádorov
- Genetické vyšetrenie členov postihnutých rodín
  - určí diagnózu
  - určí riziko poškodenia potomstva
  - zabráni traumatizácii členov rodín, ktorí ochorenie nezdedili

# MANAŽMENT STAROSTLIVOSTI O PACIENTOV A RODINY S VHL

**Lekár nefrologickej ambulancie:**

- Preberá starostlivosť o pacientov s VHL od detského nefrológa
- Diagnostikuje nové ochorenia (primárna diagnostika VHL)
- Zaznamenáva a skúma rodokmene pacientov, hľadá pôvodcu mutácie a pozitívnych príbuzných
- Indikuje genetické vyšetrenia
- Vedie skríningový program (sekundárna diagnostika)
- Stanovuje liečebný, diétny a pohybový režim
- Pri úbytku funkčného tkaniva indikuje liečbu CHRI

# MANAŽMENT STAROSTLIVOSTI O PACIENTOV A RODINY S VHL

**Sestra nefrologickej ambulancie a dialyzačného strediska:**

- Pozná stratégiu sledovania pacientov a rizikových príbuzných
- Predvoláva pacientov a príbuzných na nefrologické vyšetrenia
- Podľa skríningového programu objednáva odborné vyšetrenia a vykonáva odbery
- Sumarizuje výsledky a predkladá ich lekárovi
- Vykonáva edukáciu pacienta a rodiny
- Podieľa sa na príprave pacienta ku zaradeniu do CHDP

# VHL V BIODIAL PÚCHOV

**Sledovanie 4 rodín (bez príbuznosti, s inými prejavmi ochorenia)**

- 3 rodiny z regiónu Púchov, jedna z Trnavy (pôvodom z BB)

**Pravidelné sledovanie klinicky chorých pacientov**

- Z členov 4 sledovaných rodín celkovo 22 klinicky chorých
- V súčasnosti 8 klinicky chorých

**Liečba na ambulancii a dialýze**

- Konzervatívna (pri úbytku funkčného tkaniva obličiek)
- Dialyzačná (doteraz len u 2 členov sledovaných rodín)
- T.č. PDL u pacientky po obojstrannej nefrektómii

# KAZUISTIKA DIALYZOVANEJ PACIENTKY S VHL

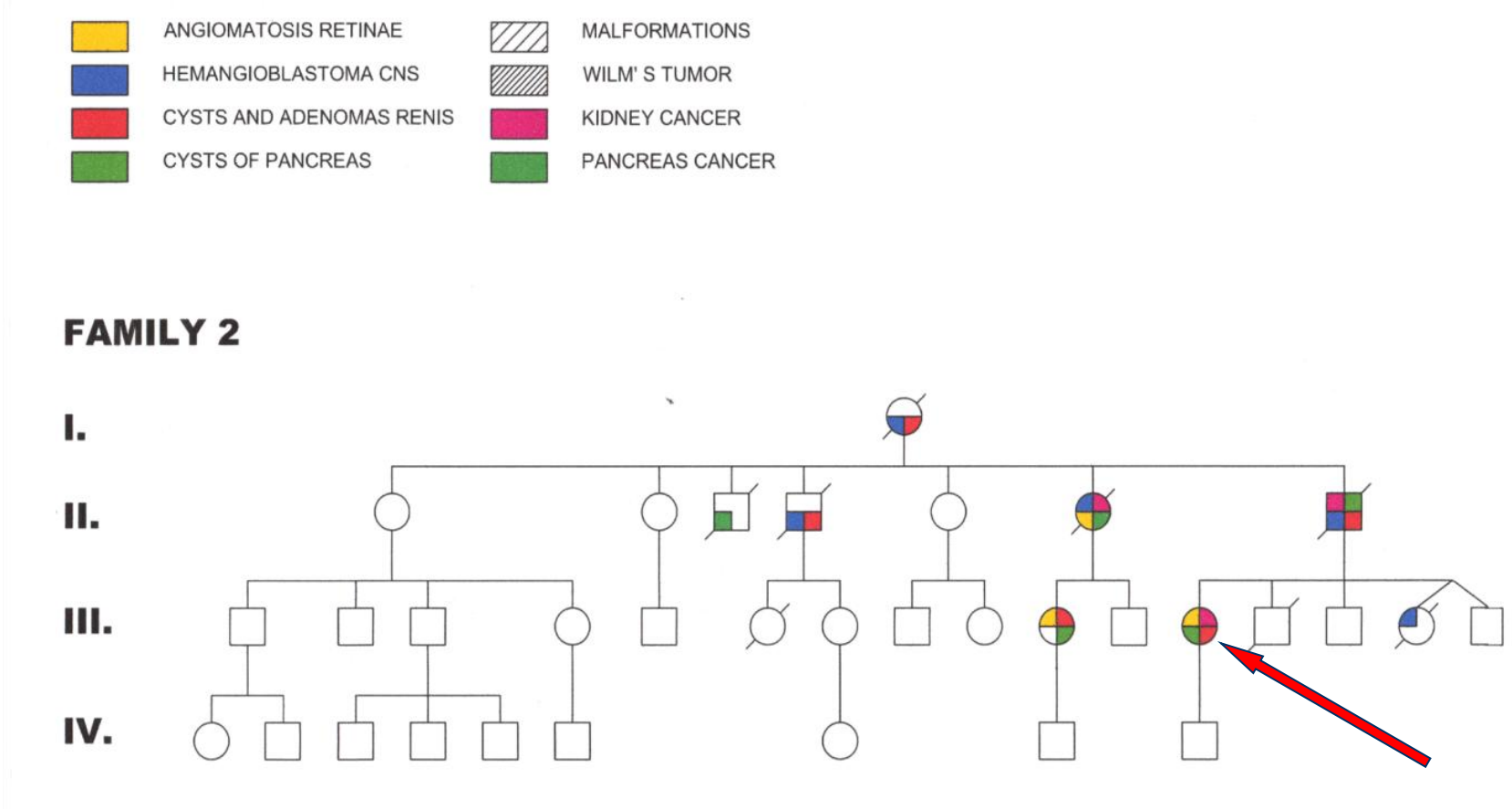

# KAZUISTIKA DIALYZOVANEJ PACIENTKY S VHL

1993 - genetické vyšetrenie
- cysty ľavej obličky

1994 - hemangióm sietnice, laserkoagulácia

1998 - absces v ľavej mozočkovej hemisfére, septický stav (resekcia a evakuácia)

1999 - TU pravej nadobličky (CT brucha)
- cysty pankresu a obličiek, progresia zmien

# KAZUISTIKA DIALYZOVANEJ PACIENTKY S VHL

2002 - zväčšenie pankreasu a obličiek
- adenómy obličiek

2003 - HBL mozočka s pooperačnou atrofiou
- zníženie kognitívnych funkcií na podklade organických zmien

2007 - extirpácia adenómov obličiek
- **renálny karcinóm ľavej obličky - nefrektómia**

2008 - **svetlobunkový karcinóm pravej obličky - nefrektómia**
- **zahájenie dialyzačnej liečby**

# KAZUISTIKA DIALYZOVANEJ PACIENTKY S VHL

2009 - zakrvácanie cysty pankreasu
- cysty na oboch prsníkoch

2011 - recidíva HBL mozgu s extrakraniálnym prerastaním
- rozsiahlejšie pooperačné zmeny ľavej hemisféry mozočka

2012 - prebiehajú vyšetrenia, pacientka je zatiaľ bez klinických ťažkostí
- príprava pacientky na zaradenie do čakacej listiny na TS obličky

# ZÁVER II

- Vývoj VHL choroby je veľmi závažný a nedá sa predpovedať.
- Cca 20% pacientov s VHL ochorie z dôvodu novej mutácie génu (s ochorením treba počítať aj pri negatívnej rodinnej anamnéze).
- Hlbšie vedomosti o ochorení napomôžu skorej diagnóze a sú prínosom pre všetkých zainteresovaných.
- Cieľom práce bolo na VHL upozorniť aj sestry dialyzačných stredísk a nefrologických ambulancií.

# ĎAKUJEM ZA POZORNOSŤ

**Anjel:** Pane...objavili kód ľudského genómu.

**Boh:** Prekliati hackeri! Budem musieť zmeniť svoje heslo.